

Imágenes

Tromboembolismo pulmonar hemodinámicamente inestable en el postoperatorio de cirugía abdominal

Pulmonary thromboembolism hemodynamically unstable in the postoperative period of abdominal surgery

Julieta Cocco, Luis Keller, Daniel Zanuttini

Instituto de Cardiología del Sanatorio Británico SA. Rosario, Argentina

INFORMACIÓN DEL ARTÍCULO

Recibido el 27 de Noviembre de 2018

Aceptado después de revisión

el 26 de Diciembre de 2018

www.revistafac.org.ar

Los autores declaran no tener conflicto de intereses

Palabras clave:

Tromboembolismo pulmonar
Postoperatorio cirugía abdominal.

Keywords:

Pulmonary thromboembolism.
Postoperative period of abdominal surgery.

El presente caso se trata de un hombre de 48 años de edad, con antecedentes de diabetes tipo 2, hipertensión arterial, cursando séptimo día de internación de un postoperatorio de duodeno-pancreatectomía en unidad de terapia intensiva, que presenta un episodio súbito de taquicardia asociada a hipotensión severa, hipoperfusión periférica, hipoxemia e hipercapnia con desadaptación a la asistencia mecánica respiratoria, refractario al tratamiento médico instaurado con vasopresores y expansión con cristaloides. Se realiza un electrocardiograma, que muestra ritmo sinusal, 100 lat/min, segmento QRS 100 mseg, segmento QT 440 mseg, patrón S1-Q3-T3, y nuevo bloqueo completo de rama derecha.

Se plantearon los siguientes diagnósticos diferenciales: sepsis, infarto agudo de miocardio y tromboembolismo pulmonar agudo¹. Se realiza ecocardiograma Doppler que evidencia dilatación severa de cavidades derechas, motilidad parietal septal disncrónica, ascinesia de pared libre del ventrículo derecho con motilidad apical normal (signo de McConnell), fracción de eyección izquierda conservada².

Ingresa a hemodinamia con sospecha de tromboembolismo pulmonar agudo para angiografía y eventual trombolisis arterial pulmonar³. Durante el procedimiento desarrolla un paro cardiorrespiratorio recuperado. Se evidencia oclusión de arterias pulmonares derecha e iz-

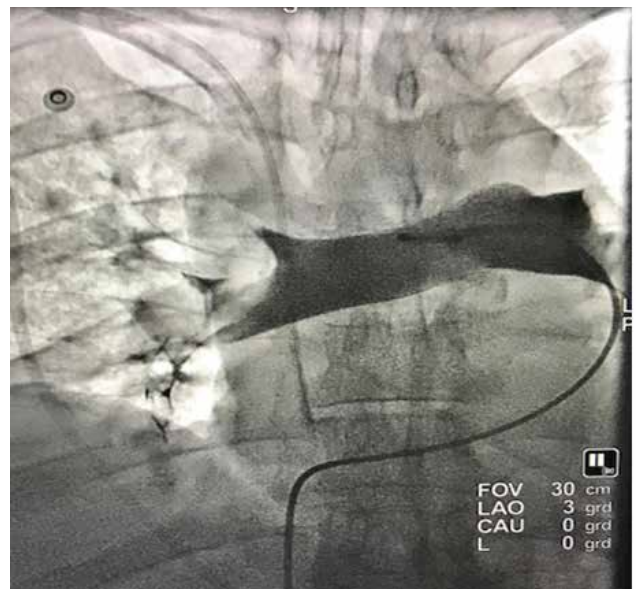


FIGURA 1.

quierda sin circulación periférica secundaria a trombosis (Figura 1), por lo cual se realiza trombolisis mecánica con catéter pig tail, intentando quebrar trombo y trombolisis farmacológica en ambas arterias pulmonares con estreptoquinasa 1.500.000 UI⁴. Se evidencia recanalización de

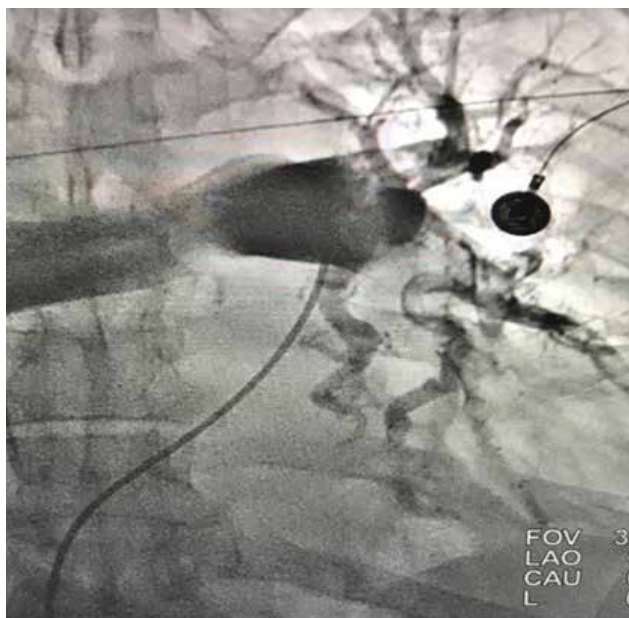

FIGURA 2.

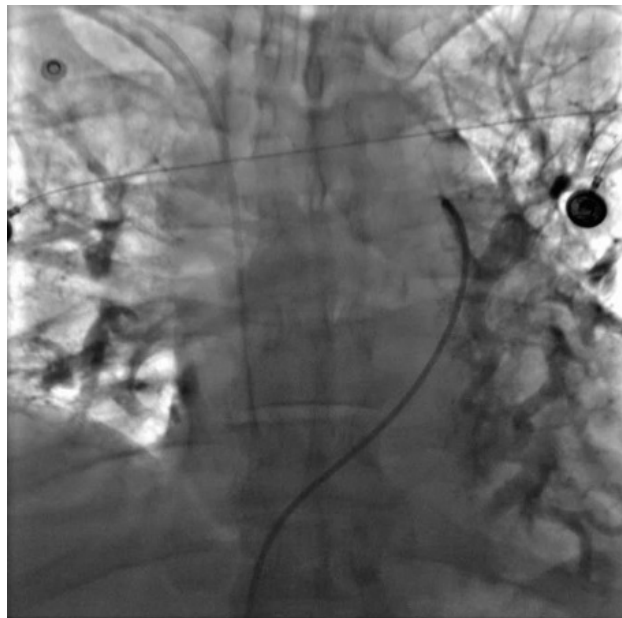


FIGURA 3.

arterias pulmonares tronculares y reperusión parcial de árbol pulmonar con posterior estabilización hemodinámica (Figuras 2 y 3). En unidad de terapia intensiva continúa hemodinámicamente inestable, con requerimiento de altas dosis de inotrópicos y heparina sódica endovenosa. Presenta nuevo paro cardiorrespiratorio con realización de maniobras de resucitación cardiopulmonar avanzadas sin éxito y óbito.

BIBLIOGRAFIA

1. Tritschler T, Kraaijpoel N, Le Gal G, Wells PS. Venous thromboembolism: Advances in diagnosis and treatment. *JAMA* **2018**; 320: 1583-94.
2. Konstantinides SV, Torbicki A, Agnelli G, et al. 2014 ESC Guidelines on the diagnosis and management of acute pulmonary embolism: The Task Force for the Diagnosis and Management of Acute Pulmonary Embolism of the European Society of Cardiology (ESC). Endorsed by the European Respiratory Society (ERS). *Eur Heart J* **2014**; 35: 3033-73.
3. Barco S, Konstantinides SV. Pulmonary embolism: Contemporary medical management and future perspectives. *Ann Vasc Dis* **2018**; 11: 265-76.
4. Porres-Aguilar M, Anaya-Ayala JE, Heresi GA, Rivera-Lebron BN. Pulmonary Embolism response teams: A novel approach for the care of complex patients with pulmonary embolism. *Clin Appl Thromb Hemost* **2018**; doi:10.1177/1076029618812954.